

Observation clinique
bay pass AES

Dr Brahim RAHFANI

Observation clinique

Mr : Alain .B

Nationalité : française

Profession : chef d'entreprise

Motif de consultation : diabète NID + obésité

ATCD :

- personnels :
 - diabète NID / 2010
 - Obésité ancienne
 - dyslipidémie traitée
- familiaux :
 - mère : DIND, surcharge pondérale, HTA
 - père : surcharge pondérale, dyslipidémie, décédé d'une hépatopathie

Mode de vie

- **Situation familiale :**
 - Marié
 - Père d'un enfant
- **Mode de vie**
 - Habitant Marrakech
- **Tabagisme** actif , 55 paquets année, sevré depuis 2006
- **Alcool :** ne consomme pas d'alcool

Biologie perturbé

Patient	
1,98 g/l	GAL
3 g/l	GPP
9,3 %	HbA1c
34 mg/l	urée
9 mg/l	Créatinine
24 mg/24 h	Micro albuminurie

Bilan lipidique normal (sous Statine)

	Patient
Cholestérol total	1,89 mg/l
HDL	0,34 mg/l
LDL	0,80 mg/l
TG	1,25 mg/m
Acide urique	42 mg/l

Traitement

- Régime hypocalorique 1600 kcal/j ,
hypo glucidique et hypo lipidique
- Metformines cp 2 gr/j
- d'activité physique 1 h de marche / j
- Statine
- Antiagrégant plaquettaire

traitement pendant 3 mois

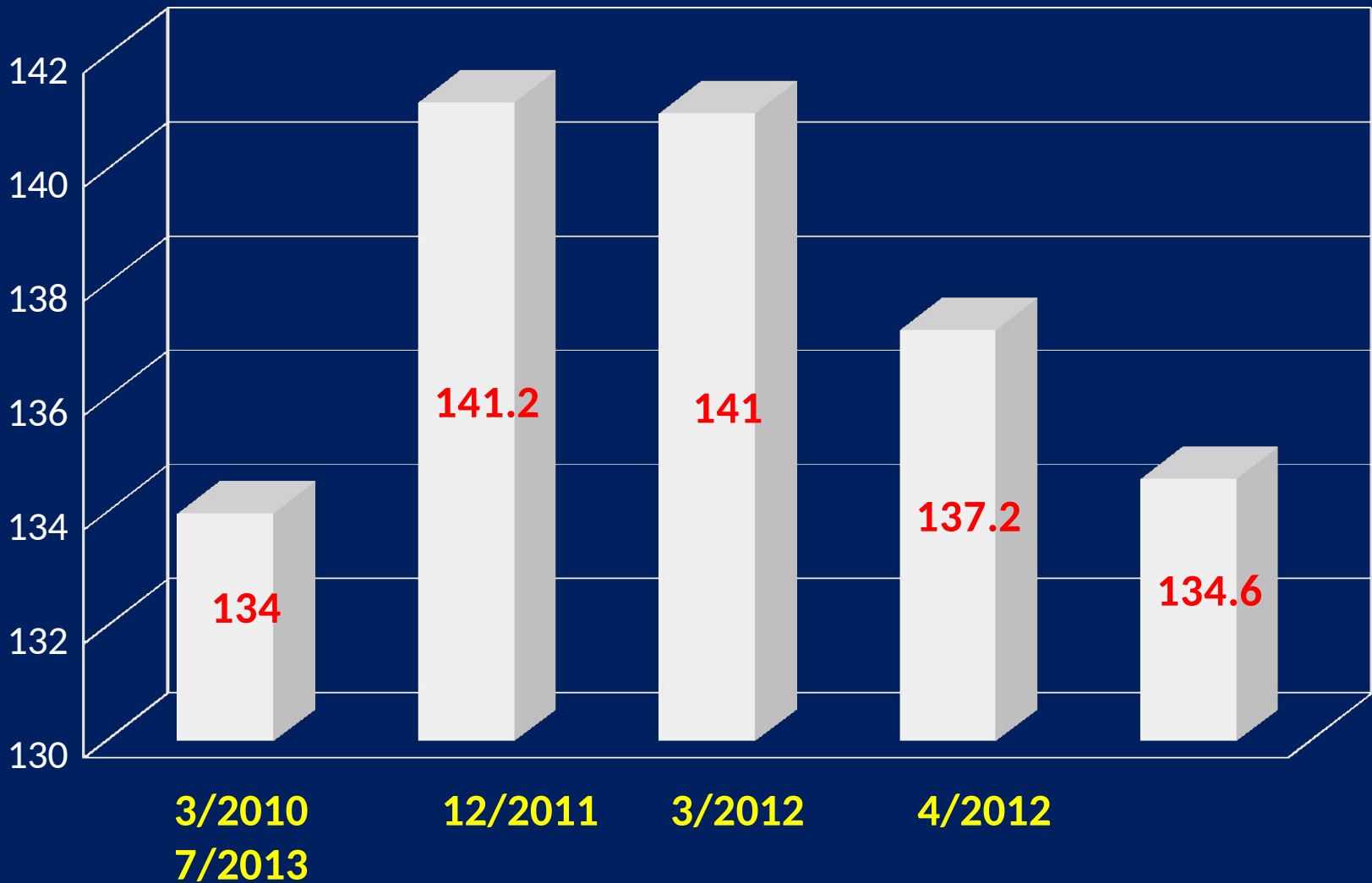
- **Surveillance** : HbA1c = 7,9 %
- **Traitement** :
 - Janumet cp 50 mg/1000 mg 2x/j
 - Statine
 - Antiagrégant plaquettaire
- **Auto surveillance** :
 - pas d'hypoglycémie

Histoire pondérale

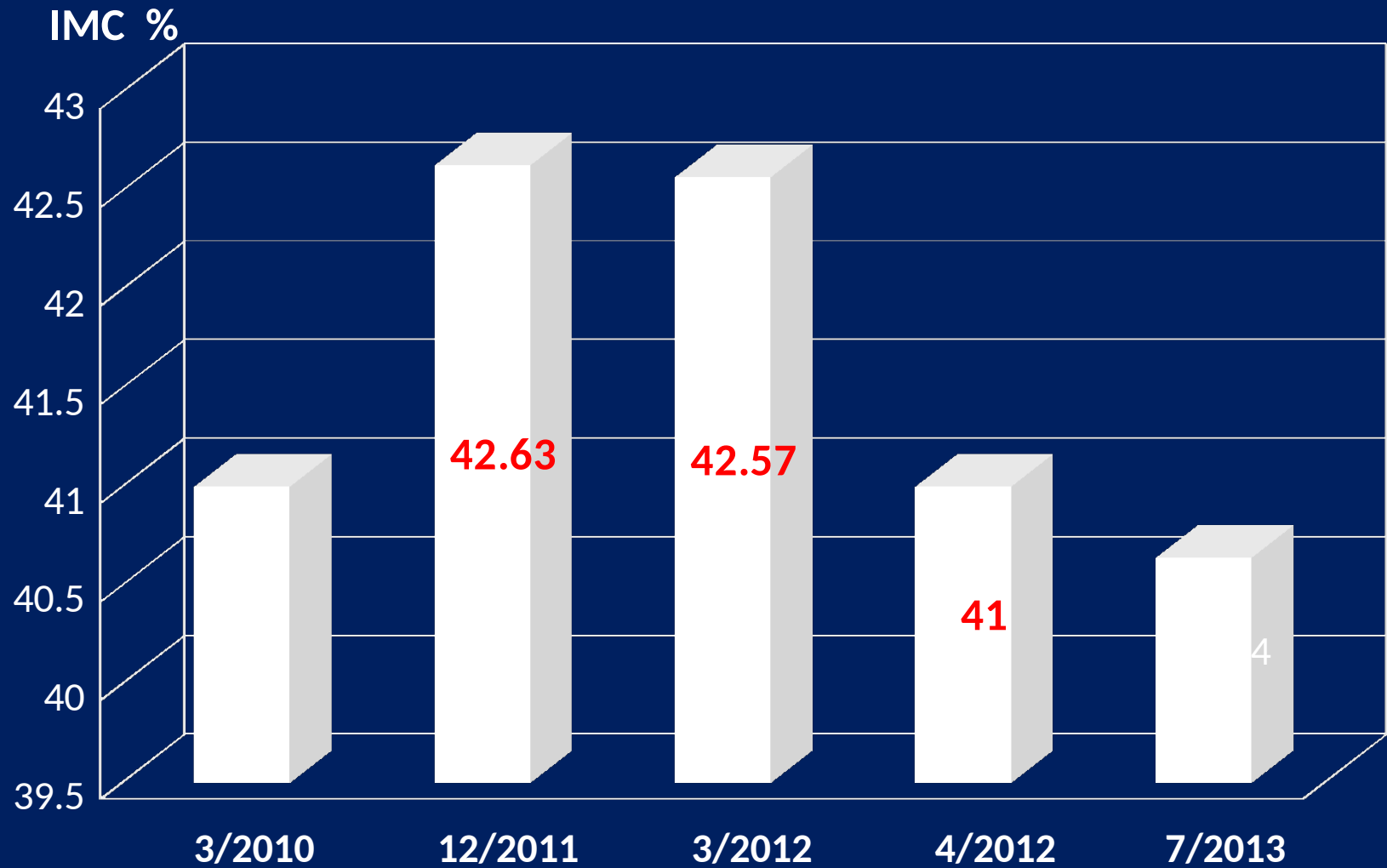
- Prise de poids à partir de l'âge 20 ans
 - lors de service militaires : + 12 kg (75 kg → 87 kg)
- Arrêt du tabac : - en 1996 (+ 10 kg)
 - 2ème fois en 2006 (+ 15 kg)
- Tentative de perte de poids : services spécialisés à Paris
 - Phénomène de rebond :
 - la prise de poids est largement > à la PPI

Évolution pondérale

Poids



Évolution de l'IMC



Bilan micro et macro angiopathie

1 - Examen ophtalmo : RAS

2 - Examen rénal : RAS

3- Examen cardio vasc : à Paris

- Epreuve d'effort +

- coronarographie le 19/7/2013 :

- sténose de l'IVA proximale revascularisée par angioplastie et stent nu

- AOMI : - pouls perçus , CI = 0

- doppler artériel des MBI : RAS

Le reste de l'examen

3 – appareil respiratoire :

- Dyspnée d'effort stade III
- SAS modéré, pas d'indication à l'appareillage
mais mal supporté par le patient

4 – RGO occasionnel traité, efficacité du ttt

4 – Arthralgies : lombalgie, cervicalgie

5 – Pas d'insuffisance veineuse ou lymphatique

Retentissement de l'obésité et du diabète sur le patient

- Phénomène de rebond a aggravé l'obésité
- Retentissement psychologique et professionnel de l'obésité
- Il désire **se débarrasser** de son obésité, et surtout après échec des régimes draconiens réalisés dans des services spécialisés à Paris
- **Actuellement désire la chirurgie bariatrique pour lui c'est le seul moyen**

Je l'ai adressé au service de chirurgie bariatrique (Pitié Salpêtrière à Paris)



Dossier présenté en réunion multi disciplinaire
le 5/6/2013 : bay pass retenu

Bilan pré opératoire

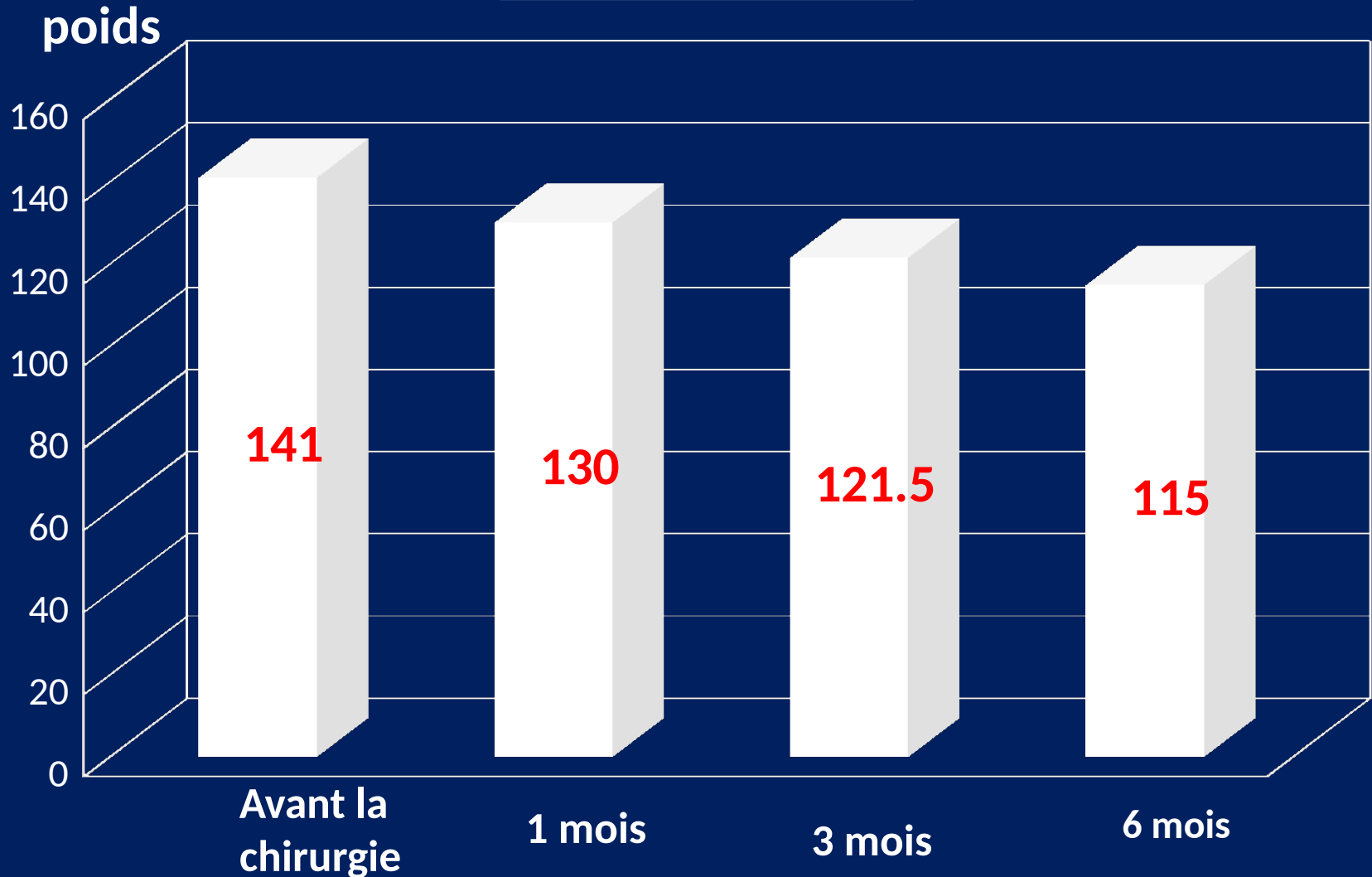
- Consultation psychologique :
Entretien avec le psychologue :
patient favorable à la chirurgie
- Le bilan pré opératoire est sans particularité
- Le patient est opéré : type d'intervention est
le bay pass le 14/4/2014

Evénements depuis la dernière visite

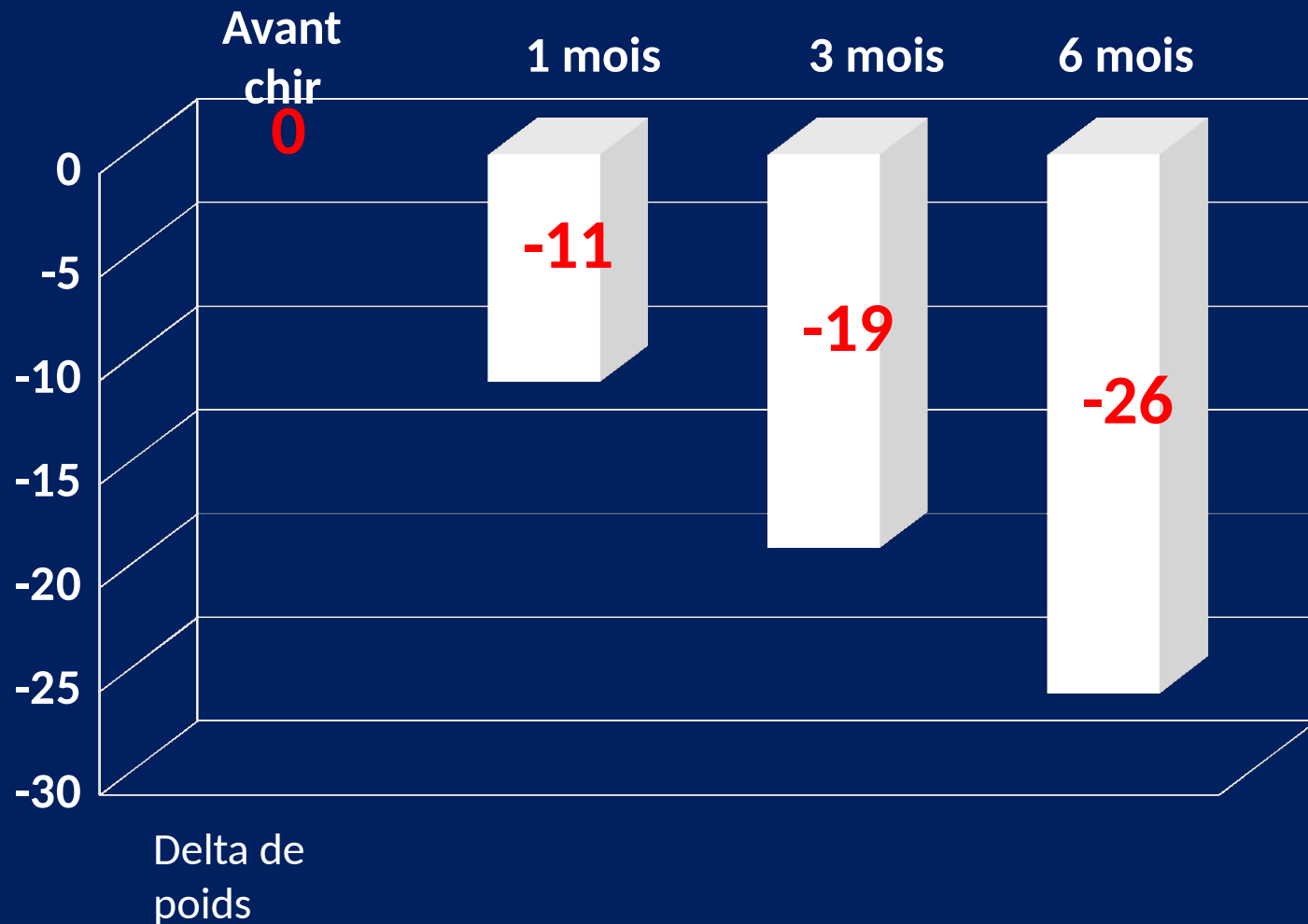
- Sur le plan du bay passe
 - pas d'intolérance, pas de sensation de blocage
 - tolère mieux l'eau
 - ressent la faim, ressent bien la satiété
 - pas de douleur abdo, pas nausée, pas de vomissements
 - transit normal
 - pas de compulsions alimentaires
 - diminution de la fréquence des Dumping S
 - hypoglycémies = 0

Histoire pondérale après le by pass

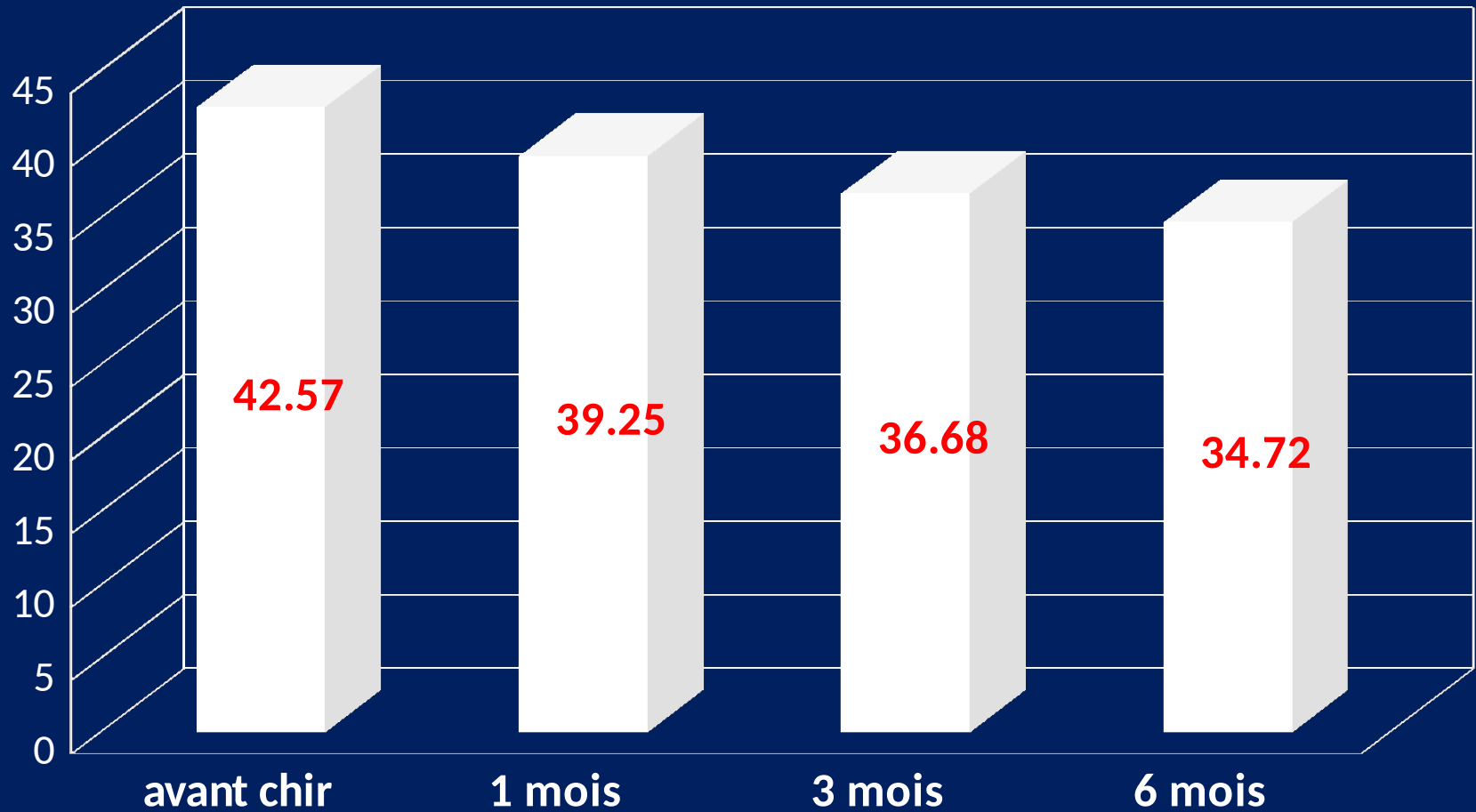
L'objectif = 100 kg



Delta de poids depuis le by pass

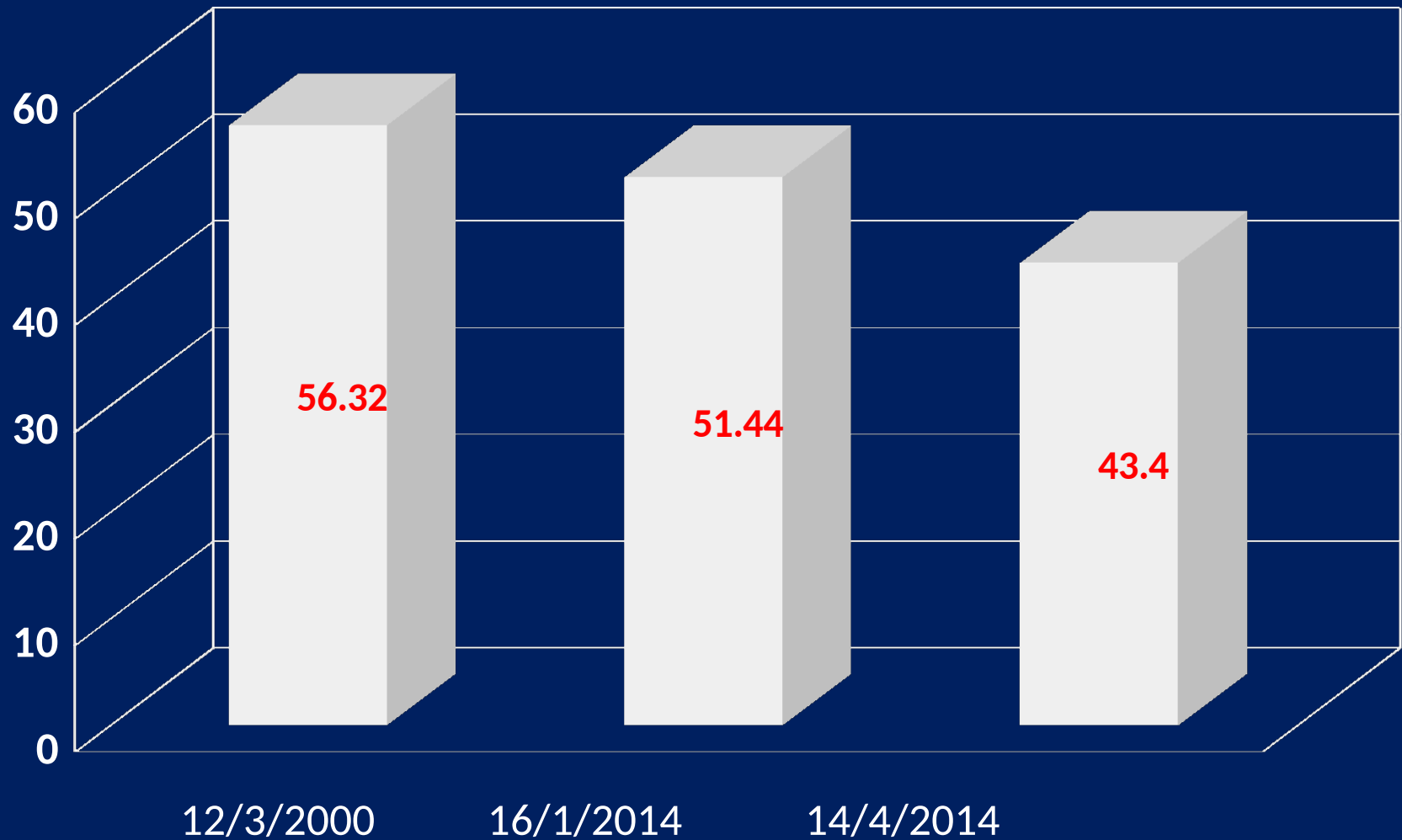


Histoire IMC après le by pass



histoire de la masse grasse

% MG



Alimentation : éléments nutritionnels

1540 kcal / j

Apports journaliers	Protides	Lipides	Glucides	Alcool	Apports calciques	Apports hydriques
grammes	67	48	210	1 x / semaine	540 mg	0,9 litre
%	17 %	28 %	55 %			
g/kg de poids	0,58					

Examen clinique après le bay pass

- Sur le plan cardiaque : Absence de SP
- Sur le plan respiratoire : amélioration des signes de SAS
 - Arrêt des renflements et d'apnées
- Sur le plan digestif : - palpation normale
- Sur le plan psychiatrique : RAS, moral actuel est bon
- Sur le plan rhumatologiques : SF = 0 (céphalée = 0)
- sur le plan urologique : SF = 0
 - incontinence urinaire = 0

En conclusion : bilan 6 mois après le bay pass

- Pas de complications
- Perte de 26 kg, soit 18 % du poids initial
- Cette perte de poids aux dépend de la masse grasse
- Diabète NID équilibré HbA1c = 6,5 %

En conclusion : bilan 6 mois après le bay pass

1 – Sur le plan du bay pass

- Bonne tolérance digestive et alimentaire
- Ressent bien la faim et la satiété
- TOGD du 25/2/2014 : normal
 - bon passage du produit de contraste
 - pas de fistule visualisé

En conclusion : bilan 6 mois après le bay pass

2 – concernant l'état nutritionnel :

- Pas de signe clinique de carence en vitamines B
- Bonne observance des vitamines et minéraux
- Carence en Vitamine D substituée
- Pas d'anémie, control dans 3 mois
- CRP négative

Merci de votre attention