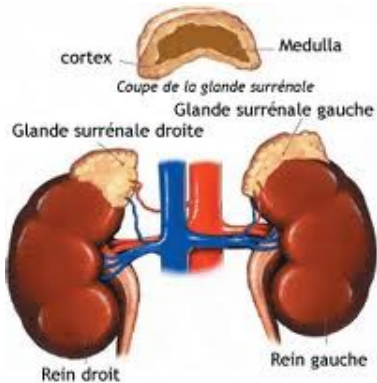

# Chirurgie du Corticosurrénalome

Pr. Zakaria DAHAMI

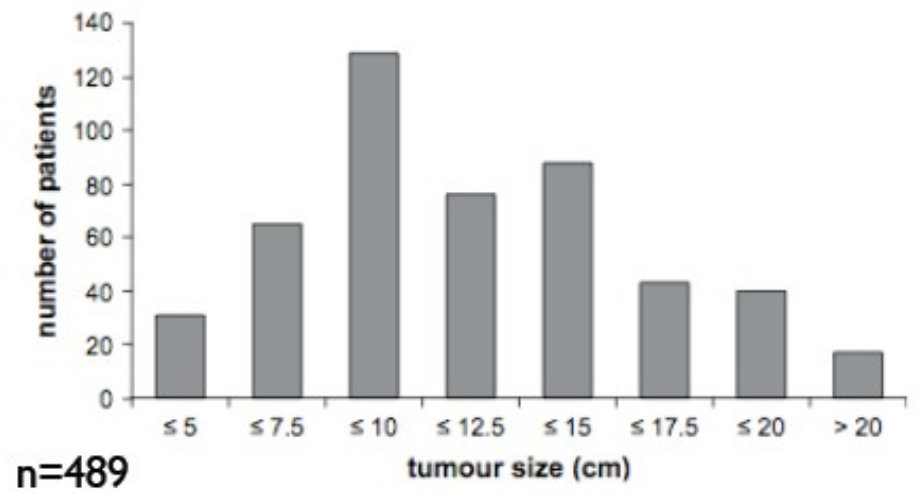
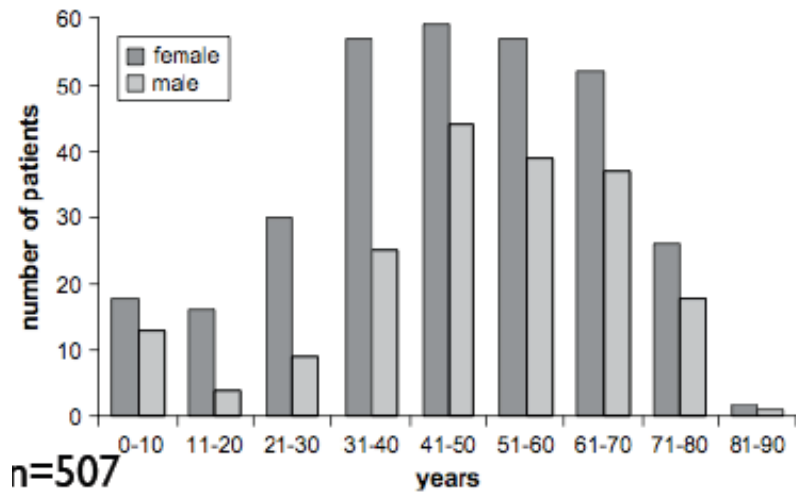
Amicale des Endocrinologues du sud

16<sup>ème</sup> Meeting d'Endocrinologie - Diabetologie

11 avril 2015

# Introduction

- Tumeur maligne développée aux dépens du cortex surrénalien
- Maladie grave de mauvais pronostic: survie à 5 ans de 30 à 40%
- Incidence : 0,2 à 2 cas par million / an
- Importance de l'imagerie: bilan d'extension
- Voies d'abord multiples
- Le traitement de référence: chirurgie
- Pronostic: anapath - stade - qualité de la chirurgie



*Fassnacht M. et al. JCE&M 2009; 23: 273-289*

## CORTICOSURRÉNALOME

La corticosurrénale désigne la zone périphérique des glandes surrénales qui élabore et secrète les corticostéroïdes à partir du cholestérol. Ces sécrétions peuvent être insuffisantes ou excessives. Le corticosurrénalome est une des tumeurs malignes de la surrénale.

### SIGNES

Le corticosurrénalome entraîne une production inappropriée d'hormones corticosurrénales qui sont libérées dans le sang. Les signes cliniques sont en relation avec cette sécrétion inadaptée notamment une virilisation pour les femmes et féminisation pour les hommes (syndrome de Cushing).

Le corticosurrénalome peut occasionner des douleurs dès lors que sa taille augmente et qu'il comprime les nerfs alentours.

### DIAGNOSTIC

Un certain nombre de corticosurrénalomes sont de découverte fortuite.

Le scanner et l'IRM demeurent les examens clés.

Le diagnostic définitif repose sur l'analyse histologique après ablation chirurgicale interprétée en fonction d'un score de malignité.

La taille de la tumeur est un élément d'orientation thérapeutique. Plus la taille est importante plus le risque de malignité doit être pris en compte.

Ainsi les corticosurrénalomes malins représentent 2 % des tumeurs de diamètre inférieur à 4 cm de diamètre, 6 % des tumeurs de 4 à 6 cm, 25 % des tumeurs de plus de 6 cm de diamètre.

### TRAITEMENT

Il repose sur l'exérèse chirurgicale (la tumeur est enlevée) dès lors qu'un diagnostic de malignité est suspecté ou que la tumeur dépasse 6 cm. L'intervention devra respecter les principes de la chirurgie carcinologique. La prise en charge de ces tumeurs est réalisée par des équipes pluridisciplinaires et fait appel aux compétences réunies de l'endocrinologue, du radiologue et du chirurgien.

Les tumeurs sécrétantes peuvent bénéficier d'un traitement médical à base de Mitotane qui permet de contrôler la sécrétion hormonale et convient également aux formes inopérables.

Une chimiothérapie peut s'avérer nécessaire (Etoposide ou Cisplatine).

### SURVEILLANCE

Une surveillance régulière et rapprochée, clinique et scannographique, est impérative face au risque fréquent d'apparition de métastases. Il s'agit d'une maladie exceptionnelle mais grave.

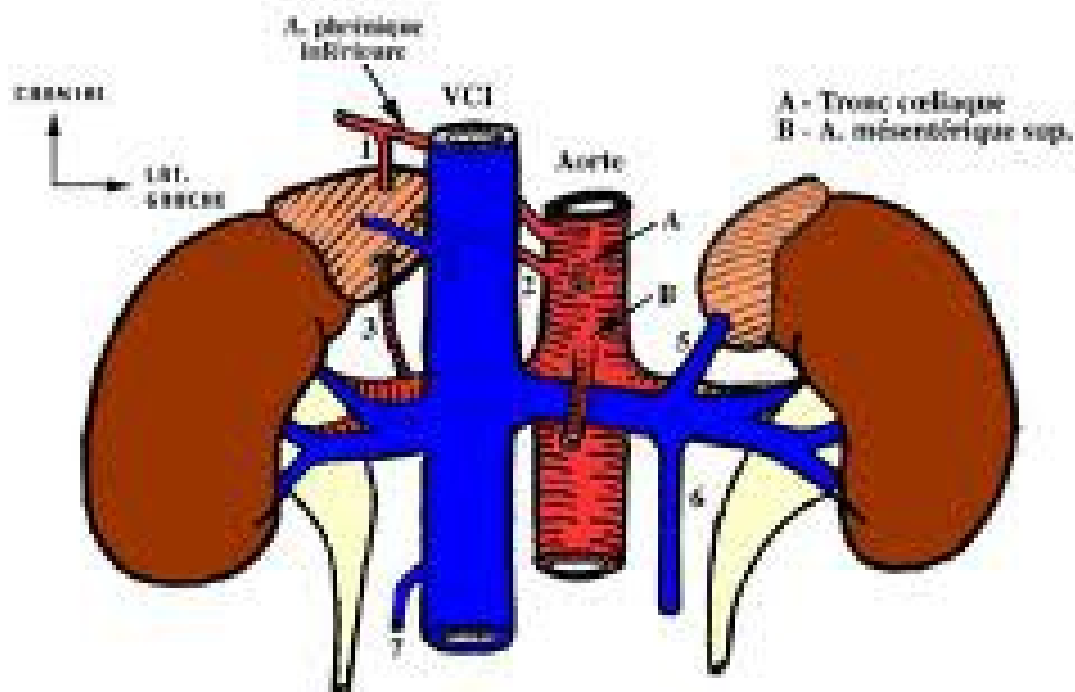
Le taux de récurrences peut varier de 35 à 85 %. A 5 ans, la survie, tous stades confondus, est comprise entre 30 et 40 %.

*Mots clés : corticosurrénalome, tumeur sécrétante, virilisation, féminisation*

*Date de publication : 08/03/2011*

# Chirurgie de la surrenale

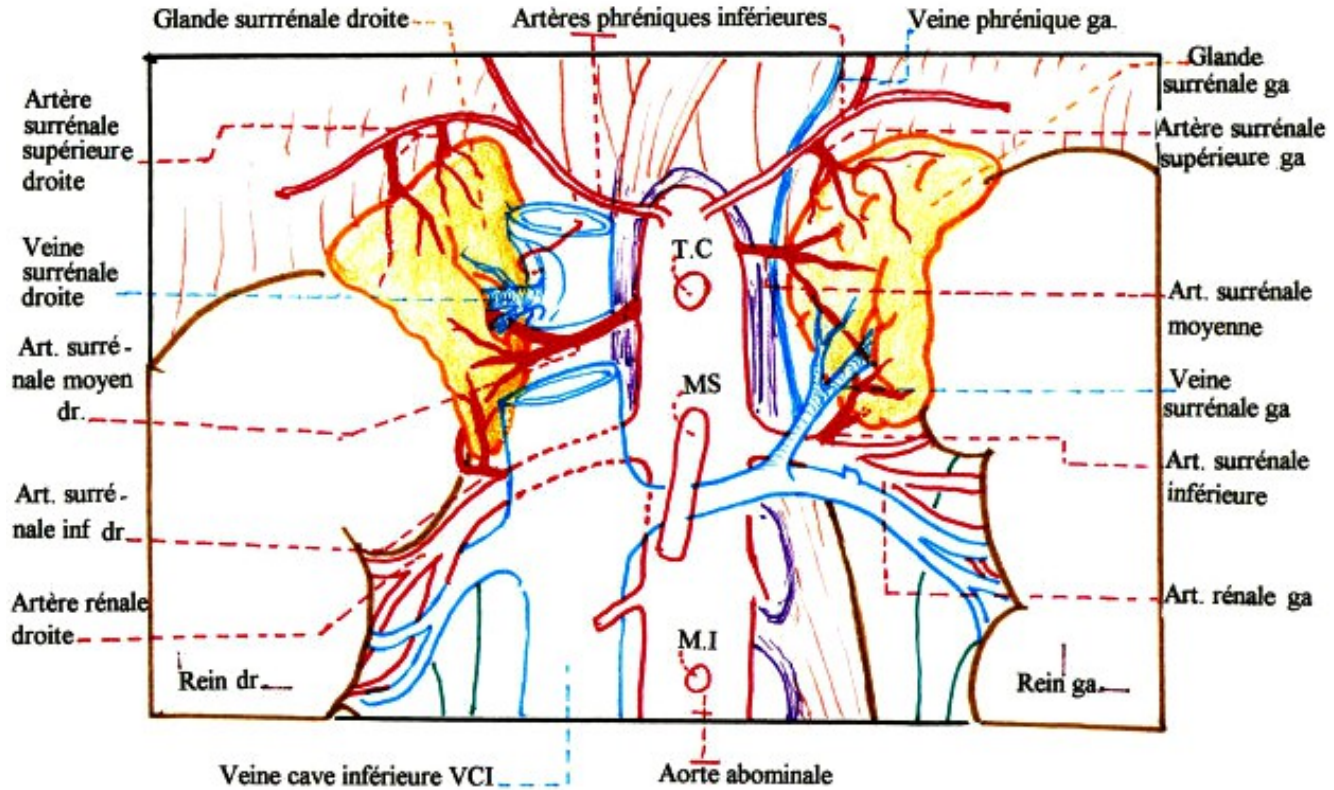
- Connaissances anatomiques: rapports et vascularisation
- Bilan radiologique: TDM, IRM, Doppler
- Choix de la voie d'abord:
  - Stade de la tumeur
  - Extension
  - Localisation uni ou bilatérale ( rare )



**VASCULARISATION DES SURRENALES**

- 1) A. surrén. sup.
- 2) A. surrén. moyenne
- 3) A. surrén. inf.
- 4) V. surrén. moyenne droite
- 5) V. surrén. moyenne gauche
- 6) V. génitale gauche
- 7) V. génitale droite

# ARTERES ET VEINES DES GLANDES SURRENALES



# Voies d'abord de la surrenale

## 1- Voies latérales:

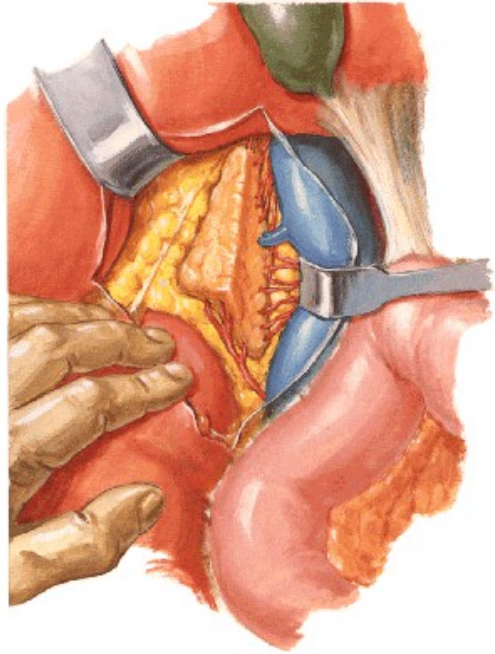- Lobotomie: incision sur la 11<sup>ème</sup> côte
- Thoraco-lobotomie: incision du diaphragme
- Thoraco-phreno-laparotomie

## 2 – Voies antérieurs +++++:

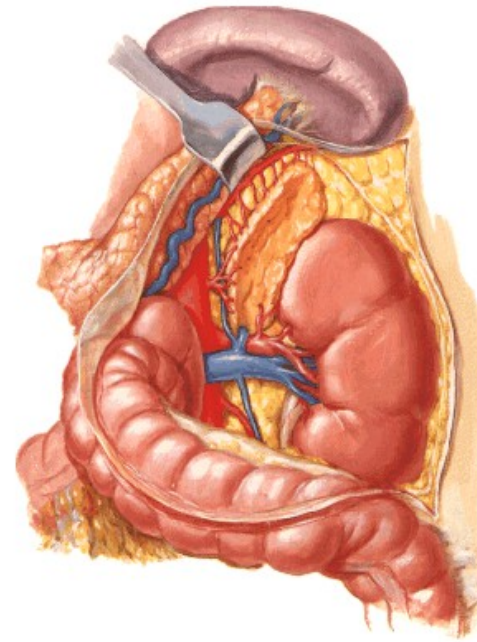
- Décubitus dorsal, en hyperlordose
- Incision médiane: xiphoïde – ombilic
- Incision sous costale
- Incision en chevron

## 3 – Voie coelioscopique: transpéritonéale , retropéritonéale





F. Netter  
M.D.



F. Netter  
M.D.  
© 1984, 1985

# Voies d'abord de la surrenale

## Accès à la surrenale droite:

Incision du péritoine de la gouttière pariéto-colique  
Abaissement de l'angle colique droit  
Décrochement du lobe droit du foie  
Décollement du 2<sup>ème</sup> Duodénum  
Abord de la VCI

## Accès à la surrenale gauche:

Incision du péritoine latérocolique  
Abaissement du colon gauche après section du ligament spléno-colique  
Tumeur volumineuse:

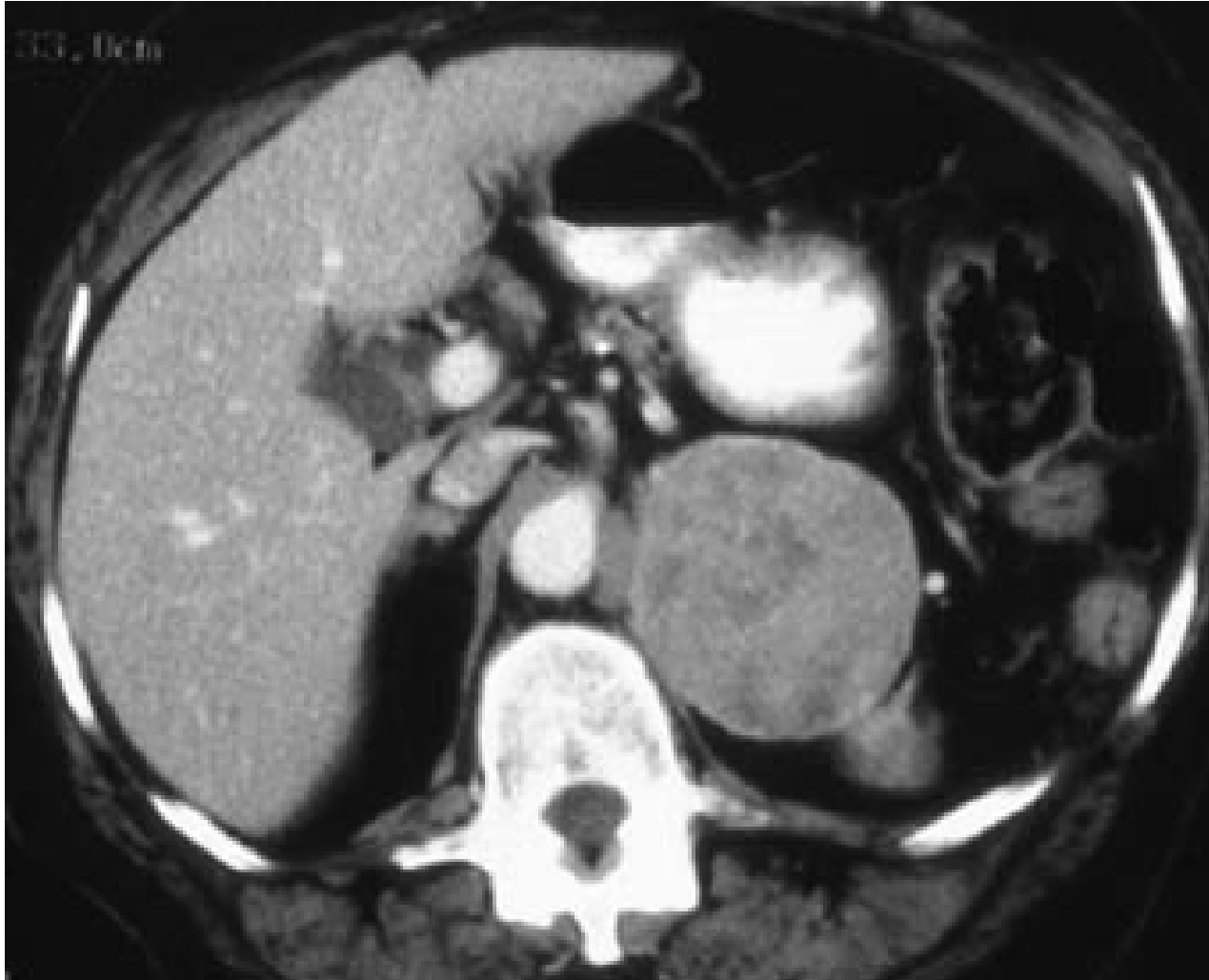- abord direct par l'arrière cavité des épiploons
- section du ligament gastro-colique
- libération de la queue du pancréas

# Bilan d'extension et de résecabilité

TDM spiralée thoraco abdominal

Angio-TDM ou AngioIRM

Scintigraphie au fluorodésoxyglucose (18 FDG)



Corticosurrénalome malin

# Classification de MacFarlane

- Stade I : tumeur localisée < 5 cm
- Stade II : tumeur localisée > 5 cm
- Stade III: tumeur infiltrant les organes de voisinages  
ou N + sans métastase
- Stade IV: tumeur infiltrant les organes de voisinages  
et N + , ou tumeur métastatique

**Tableau 2. Classification TNM 2009 du carcinome corticosurrénalien.**

pT	Tumeur primitive
pTx	Tumeur primitive non évaluable
pT0	Absence de tumeur primitive
pT1	Tumeur < 5 cm, pas d'extension en dehors de la surrénale
pT2	Tumeur > 5 cm, pas d'extension en dehors de la surrénale
pT3	Tumeur quelle que soit la taille avec envahissement local, mais sans atteinte des organes adjacents (rein, diaphragme, gros vaisseaux, pancréas, foie)
pT4	Tumeur quelle que soit la taille avec envahissement des organes adjacents (rein, diaphragme, gros vaisseaux, pancréas, foie)
pN	Extension régionale ganglionnaire
pNx	Ganglions régionaux non évaluables
pN0	Pas d'extension ganglionnaire régionale
pN1	Métastase ganglionnaire régionale
M	Extension métastatique à distance
Mx	Extension à distance non évaluable
M0	Absence de métastase distante
M1	Métastase à distance

**Tableau 3. Classification ENSAT du carcinome corticosurrénalien [18].**

Stade	T	N	M
Stade I	T1	N0	M0
Stade II	T2	N0	M0
Stade III	T1-T2	N1	M0
	T3-T4	N0-N1	M0
Stade IV	T1-T4	N0-1	M1

# Les indications opératoires

But: Seul et unique objectif: Exérèse R0 à visée curative

Chirurgie de compartiment et non d'organe

Nécessité impérative d'une chirurgie d'exérèse complète, sans effraction tumorale

Risque anesthésique:

- âge, comorbidité
- risque thromboembolique

→ concertation pluridisciplinaire:

anesthésiste – endocrinologue – oncologue – chirurgien – radiologue

# Stade I

Coelioscopie transperitonéale ou retro péritonéale: **le standard**

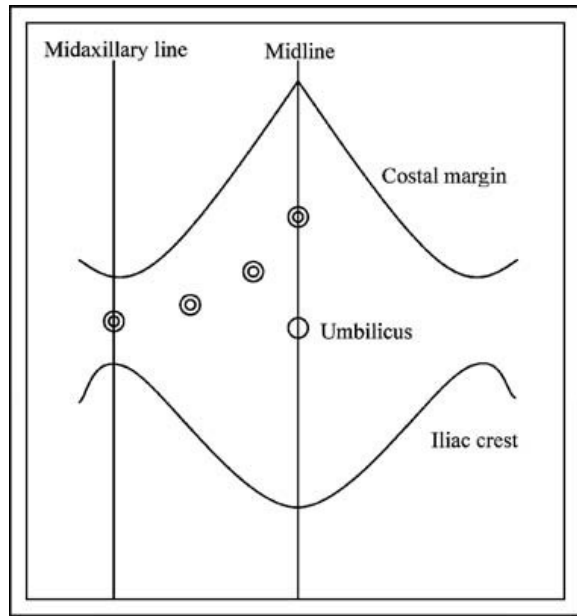
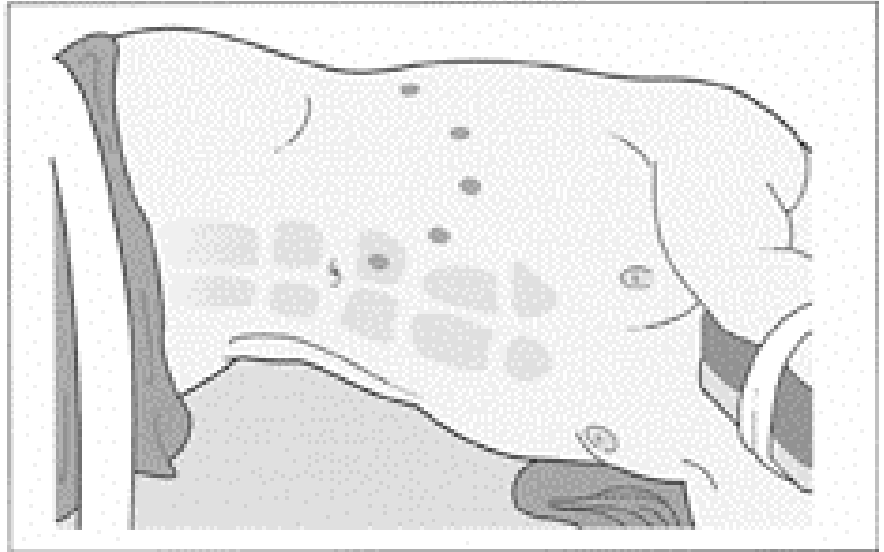
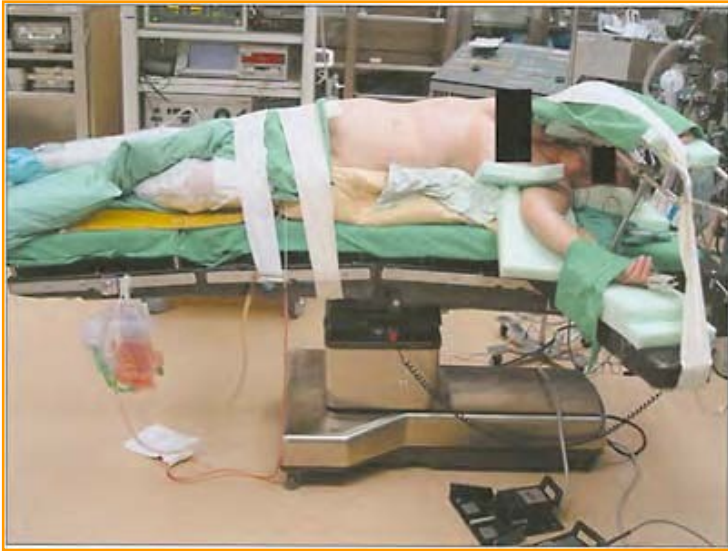Chirurgie robotique : meilleure ergonomie, vision ++

Laparoscopie transperitonéale: Large espace de dissection +++

Avantages:

- consommation très réduite d'analgésiques
- rétablissement rapide des patients
- durée d'hospitalisation réduite
- absence de douleurs pariétales résiduelles
- avantage cosmétique





# Technique

Contrôle premier de la veine surrénalienne principale avant manipulation de la glande

A droite :

Dissection de la veine cave inférieure

A gauche :

Dissection de la veine rénale gauche

Exérèse de la surrénale avec son environnement graisseux (loge surrénalienne)

# Laparoscopie et Corticosurréalome

- Peut être proposée au **Stade I**
- Reste discutée (fréquence plus élevée des rechutes péritonéales)
- Risque de dissémination peropératoire plus élevé par cette voie d'abord

*Gonzalez RJ et al, Surgery 2007 ; 142 :867*

*Leboulleux S et al, Eur J Endocrinol 2010 ;162 :1147*

- Le risque d'exérèse macroscopiquement incomplète est plus élevé par laparoscopie, quelle que soit la taille de la tumeur.

*Miller BS et al, World J Surg 2010 ;34 :1380.*

- Cependant des résultats rassurants concernant la chirurgie du CS (< 10cm) par approche laparoscopique ont également été publiés.

*Porpiglia F et al, Eur Urol 2010 ; 57:873.*

# Stade II

- Objectif: résection complète R0,
- Laparotomie ouverte classique ( sous costale ou médiane )
- Contrôle vasculaire premier
  - Tumeur hypervascularisée
  - Évite la dissémination tumorale
- Curage ganglionnaire péri-aortique et rétropéritonéal + +

**Tumeur friable: attention à la rupture et l'effraction tumorale  
synonyme de carcinose péritonéale !!!**

# Stade III

Objectif: résection complète R0,

- un curage ganglionnaire péri-aortique et rétropéritonéal
- +/- résection d'une extension tumorale au niveau de VCI ou des VR
- Contrôle vasculaire premier
- **Attention aux varices secondaires au volume tumoral et à l'extension locorégionale**
- **Exérèse en monobloc:**
  - sacrifice viscérale d'organes non envahis:  
Rein , pancréas, rate, colon, duodénum, foie diaphragme.
  - éviter l'ouverture d'interfaces anatomiques envahies

Anapath : extension extra surrénalienne: 46% , ganglionnaire: 27%

Survie médian : 26 mois

# Stade IV

Objectifs du traitement des tumeurs localement avancés:

Exérèse RO

- Exérèse majeure élargie
- Thrombectomie cave combinée
- Hépatectomie combinée

Prise en charge multidisciplinaire

Traitement adjuvant par Mitotane ++

# Extension veineuse cave

Thrombus tumoral intra-luminal: quelle imagerie?

- angioscaner, angio IRM
- Echodoppler hépatique
- Echo transoesophagienne

Préciser le niveau supérieur d'extension cave:

Sous hépatique, retro hépatique, supra hépatique

Thrombectomie isolée, résection de la veine cave, remplacement cave

**Comité Rein AFU 2007**  
**Progrès en Urologie, 17 (1147 - 1150)**

**L'excision chirurgicale carcinologique de la tumeur est le traitement de première intention du corticosurréna-  
le. La voie de référence est la chirurgie ouverte. De  
rares cas d'exérèse laparoscopique ont été rapportés  
(Niveau IV-1)**



# Rechute locale et/ou métastatique

Les rechutes : 90 % des cas dans les 3 premières années du suivi.

**Reprise chirurgicale si** : résection de la rechute peut être complète  
délai après 1<sup>ère</sup> intervention supérieur à 6 mois  
les facteurs pronostiques sont favorables.

**Si résection complète de la rechute:**

survie supérieur à 50 % à 5 ans et /ou une médiane de survie de 28 mois

**La chirurgie des métastases sera envisagée si:**

- facteurs pronostiques favorables,
- la résection peut être complète
- réponse tumorale à la chimiothérapie

# Facteurs pronostiques

Age (meilleur pronostique chez l'enfant)

Taille tumorale

Stade de la maladie

Tumeurs sécrétantes : mauvais pronostic

(cortisol et minéralocorticoïdes)

Nombre de mitose et mitose atypiques ( même si Weiss 2 )

Traitement adjuvant par mitotane

Qualité du geste chirurgical ++++ ( marges d'exérèses )

Tableau 1. Score de Weiss

Critères histologiques	Degré	Weiss et al. (1989)	Items robustes
1. Atypie nucléaire	Modéré à sévère	1	
2. Mitoses	> 5/50HPF	1	A,V
3. Mitoses atypiques	Présent	1	A
4. Cellules claires	< 25 %	1	A
5. Architecture	Diffus (> 33 %)	1	
6. Nécrose	Présent	1	A,V
7. Invasion veineuse	Présent	1	V
8. Invasion sinusoïdale	Présent	1	
9. Invasion capsulaire	Présent	1	A

A : item robuste selon Aubert S et al, Am J Surg Pathol 2002 [6]  
 V : item robuste selon Volante M et al, Histopathology 2009 [7]

Grade 3 ou 4 (Furhman)

> 25% cellules claires

Mitoses > 5/50 HPF

Mitoses atypiques

Nécrose

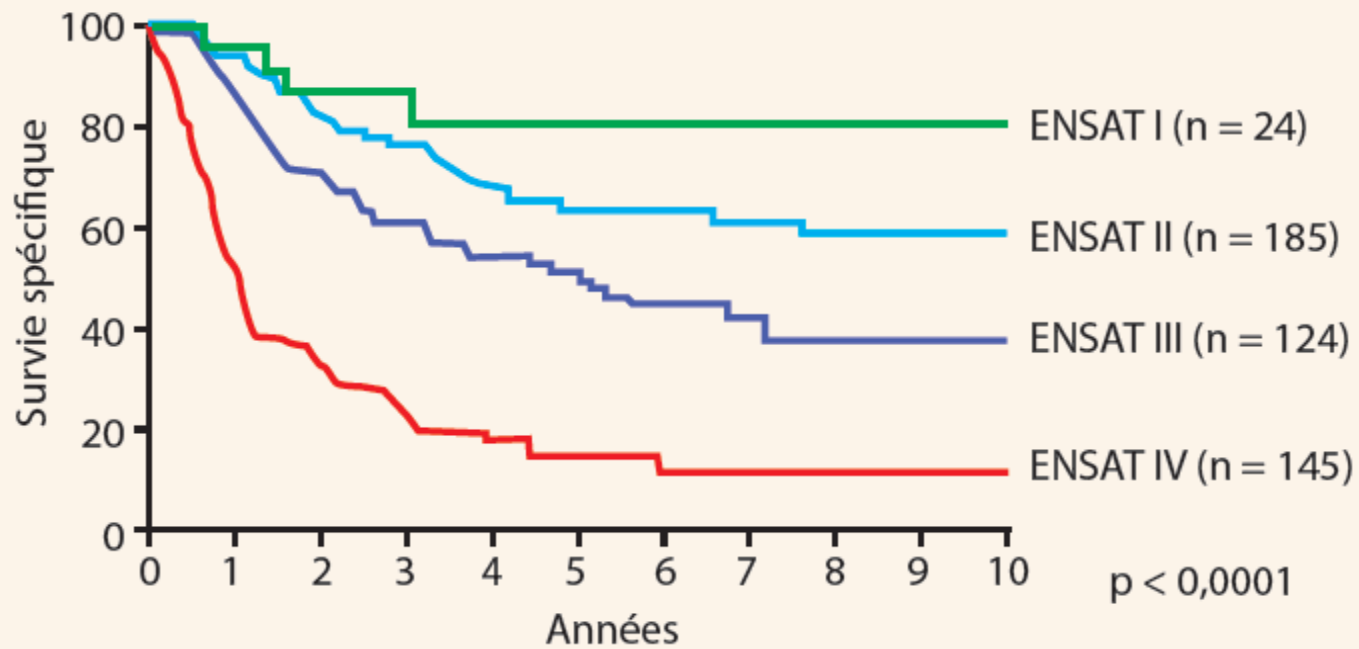
Architecture diffuse > 33% de la surface

Invasion sinusoïdale, veineuse ou capsulaire

☑ Weiss ≤ 2: bénin

☑ Weiss ≥ 3: malin

☑ Weiss 4+: facteur prédictif de rechute en analyse multivariée, comme 17p13LOH



**Survie spécifique en fonction du stade tumoral (ENSAT classification, données issues du German ACC Registry, Août 2008).**

**Le principal élément pronostique du corticosurréna-  
lome reste le stade. Dans la plupart des séries, tous stades  
confondus, la survie à 5 ans est comprise entre 30 et  
40% (Niveau IV-1).**

### *Carcinome corticosurrénalien*

La survie spécifique à 5 ans est de 82 % pour le stade I, 58 % pour le stade II, 55 % pour le stade III et 18 % pour le stade IV [18]. L'absence de marge chirurgicale envahie (R0) est une condition indispensable à la survie à long terme [19]. De même, la rupture capsulaire est prédictive de récurrence.

## Impact pronostique de la prise en charge chirurgicale dans le corticosurréalome malin à propos d'une série de 23 cas

CHU Toulouse Rangueil, Toulouse, France

CO: Congrès AFU Novembre 2014.

- Étude de l'impact de la qualité du geste chirurgical sur le pronostic des patients opérés d'un corticosurréalome
- août 1996 à janvier 2010: 23 cas

### Résultats

- Métastases à distance: 4 cas (17 %),  $6,25 \pm 8,5$  mois (1—19).
- Récidive locale et à distance: 7 cas (30 %)
  - $12,7 \pm 11,1$  mois ( 1 — 33 )
  - $16,7 \pm 19,8$  mois ( 4 — 60 ) .
- 7 patients vivants en rémission: recul moyen de  $48,6 \pm 36,4$  mois (5—114).

# Impact pronostique de la prise en charge chirurgicale dans le corticosurréalome malin à propos d'une série de 23 cas

*CHU Toulouse Rangueil, Toulouse, France*

*CO: Congrès AFU Novembre 2014.*

Voie d'abord:

- Abord laparoscopique : 2 cas
- Open: 21 cas

Gestes chirurgical:

Surrenalectomie seule: 13 cas

Associée à une néphrectomie : 7 cas

Associée à une hepatectomie: 3 cas

Marges chirurgicales positives : 7 cas (30%)

Survie: 7 cas (30%)

Décédé : 15 cas ( 65%)

Perdue de vue : 1 cas ( 4 %)

**Impact pronostique de la prise en charge chirurgicale dans le corticosurrénalement malin à propos d'une série de 23 cas**

CHU Toulouse Rangueil, Toulouse, France

CO: Congrès AFU Novembre 2014.

- Les facteurs pronostiques de survie étaient :
  - le stade ( $p < 0,001$ ),
  - le score de Weiss ( $p = 0,002$ ),
  - la présence de marges chirurgicales positives ( $p < 0,001$ ),
  - un âge inférieur à 55 ans ( $p < 0,001$ ).
- Les patients opérés dans un autre centre avaient un taux de survie diminué ( $p = 0,005$ ).



# Recommandations CCAFU 2013 - 2016

Tableau 4. Recommandations diagnostiques et thérapeutiques.

Recommandations	Carcinome corticosurrénalien	Phéochromocytome malin	Métastase surrénalienne	Grades des recommandations
<b>Diagnostic</b>				
Biologiques	- Bilan hormonal	- Bilan hormonal et génétique		B
Imagerie	- TDM/IRM - TEP-FDG	- TDM/IRM - TEP-FDOPA	- TDM - TEP-FDG	B
<b>Thérapeutique: stade localisé</b>				
1 <sup>re</sup> intention	- Surrénalectomie	- Surrénalectomie et réduction tumorale	- Surrénalectomie	B
Adjuvant	- Mitotane et/ou radiothérapie externe (R1-R2)	- Radiothérapie métabolique à la MIBG		C
<b>Thérapeutique : stade métastatique ou non opérable</b>				
1 <sup>re</sup> intention	- Chimiothérapie (EDP) + mitotane ou streptozocine+ mitotane	- Chimiothérapie (CVD)		C
<b>Surveillance</b>				
	- TDM/TEP-FDG tous les 3 mois	- TEP-FDOPA		C

# Surveillance

Examen clinique

Scanner tous les 3 mois / 2 ans

PET-scan à 6 mois et à 12 mois

Dosages biologiques (importance des dosages préopératoires)

Suivi recommandé : 10 ans

*Fassnacht M. et al. JCE&M 2009; 23: 273-289*

# Conclusion

- Incidence rare: diagnostique et traitement difficiles
- Facteurs pronostiques: stade, score de Weiss, marges +, âge
- Progrès : imagerie TDM IRM PET scan
- Chirurgie:
  - Traitement de référence des CS localisés
  - Seul traitement curatif**
- La chirurgie standard du CS reste mal codifiée
- Qualité de la chirurgie améliore le pronostic et la survie